

# Une nouvelle entité clinique : l'ostéonécrose maxillaire induite par les biphosphonates

## TEST D'ÉVALUATION

1) Les biphosphonates sont utilisés dans le traitement de l'ostéoporose.

Vrai  Faux

2) L'utilisation des biphosphonates peut provoquer des troubles au niveau des reins.

Vrai  Faux

3) L'ostéonécrose est plus souvent située au niveau du maxillaire qu'à la mandibule.

Vrai  Faux

4) Un traitement antibiotique à court terme est suffisant pour traiter cette pathologie.

Vrai  Faux

5) Toute chirurgie buccale sur des patients sous traitement aux biphosphonates devra être évitée.

Vrai  Faux

## INTRODUCTION

Les biphosphonates (appelés aussi bisphosphonates et diphosphonates) sont des agents analogues au pyrophosphate et sont utilisés couramment dans le traitement des métastases osseuses, notamment celles du cancer du sein ou de la prostate (1). Ils sont aussi utilisés dans le traitement de l'ostéoporose postménopausale et l'ostéoporose induite par les corticoïdes (2).

D'autres pathologies osseuses telles que l'ostéoporose juvénile ainsi que l'ostéogénèse imparfaite ont pu être traitées avec succès par les biphosphonates.

Même si le mécanisme d'action de ces produits demeure peu clair, ils semblent particulièrement efficaces dans l'inhibition de l'activité ostéoclastique en inhibant la différenciation des précurseurs des ostéoclastes dans la moelle osseuse.

Ils semblent aussi avoir une activité anti-angiogénique contribuant ainsi à l'inhibition de la résorption osseuse et même à l'accroissement de la masse osseuse.

## EFFETS INDÉSIRABLES

Les effets défavorables connus jusqu'ici se limitaient à de rares zones translucides dans l'os ou à des hypocalcémies transitoires, ainsi qu'à une ostéomalacie chez l'adulte.

D'autres effets secondaires tels que fièvre, myalgie, leucopénie, problèmes ophtalmologiques (uvéïte, épisclérite, conjonctivite transitoires) et des problèmes digestifs ont aussi été décrits. La plupart de ces effets disparaissaient avec l'arrêt du traitement. Des problèmes plus graves notamment au niveau du rein ont été reportés par Chang (3) où 27 patients sur 72 ont nécessité une dialyse.

(\*) Docteur en chirurgie dentaire; diplômé de chirurgie buccale et maxillofaciale (Université de Californie Los Angeles, USA)

## Biphosphonates et massif osseux facial

Depuis 2003, des complications osseuses graves se traduisant par des nécroses du massif facial ont été rapportées dans la presse scientifique anglo-saxonne (4, 5, 6 et 7). Il est surprenant que depuis cette date aucune publication française concernant des cas survenus en France n'ait été réalisée. Pourtant devant la multiplicité de ces problèmes concernant les maxillaires, il est important d'apporter un diagnostic initial rapide, et ne pas ignorer cette pathologie ainsi que ses conséquences (8, 9, 10, 11, 12, 13 et 14). Le but de ce travail est de familiariser la profession à cette pathologie nouvelle car dans la plupart du temps, ce sera à l'odontologue que le patient devra faire appel.

### → ASPECTS CLINIQUES ET SÉQUELLES OSSEUSES

Les patients atteints de nécrose vasculaire présentent un tableau douloureux d'os nécrotique exposé plus souvent à la mandibule qu'au maxillaire (figure 1). L'aspect clinique peut aussi ressembler à un abcès dentaire ou à un ulcère sous une prothèse dentaire (figure 2). L'extraction de la dent « incriminée », lorsqu'elle existe, conduit souvent à l'apparition rapide d'os nécrotique.

### → MÉCANISME D'ACTION THÉORIQUE

L'ostéoclasie normale est vitale pour le renouvellement de l'os et sa viabilité. Les ostéocytes formés à partir d'ostéoblastes vont sécréter les cristaux d'hydroxylapatite dans la matrice de collagène, qui va fixer l'ostéocyte et former donc l'os minéralisé.

L'ostéocyte est une cellule terminale d'une durée de vie d'environ 5 mois. À la fin de son cycle, la production de matrice osseuse décroît, entraînant des microfractures osseuses. Les ostéoclastes vont intervenir en résorbant l'os dévitalisé avec production de cytokines et de facteurs tels que ILG1 et ILG2 (ILG: insulin-like growth factor). Ces cytokines vont avoir une action inductrice sur les cellules souches mésenchymateuses pour se différencier en ostéoblastes et reprendre ainsi le cycle de formation osseuse.

L'interruption de ce cycle par des molécules telles que les biphosphonates par une inhibition efficace du processus de résorption osseuse entraîne une accumulation d'ostéocytes morts, des microfractures osseuses donc des nécroses osseuses.

La nouvelle génération des biphosphonates tels que le Pamidronate (Aredia) et le Zoledronate (Zometa) sont des molécules très puissantes mais non métabolisées. Elles vont donc s'accumuler dans l'os pendant plusieurs mois même après l'arrêt du traitement et entraînent des nécroses osseuses.

### → CONDUITE À TENIR ET TRAITEMENT

Le but du traitement est d'abord l'identification de la maladie suivie de traitements palliatifs (15, 16 et 17). La difficulté du traitement vient du fait que toute intervention, y compris la simple extraction dentaire, peut entraîner une aggravation de la nécrose localisée (18, 19, 20 et 21).

L'anamnèse détaillée du patient permettra de mettre en valeur un traitement anticancéreux, celui-ci devra être connu de l'odontologue et, en cas de doute, il est important de se mettre en contact avec le cancérologue, même si le traitement a été achevé depuis plusieurs mois ou années (22, 23 et 24).

Il est souhaitable de préférer un traitement conservateur des dents plutôt que des extractions. Il est évident que toute chirurgie osseuse telle que le placement d'implants est totalement à proscrire. Des rebasages à l'aide de matériaux souples sont à indiquer.

Dans les cas avérés, un débridement a minima pourra être réalisé par l'odontologue ou le chirurgien. Ceci sera suivi d'un traitement d'antibiothérapie (Pénicilline ou Erythromycine) à long terme associé à des bains de bouche à la chlorhexidine.

Le traitement de ces séquelles osseuses peut s'avérer long et difficile. L'oxygène hyperbare a eu peu d'effets sur la nécrose osseuse.

### → CAS CLINIQUE

Une patiente de 63 ans nous a été adressée par son chirurgien-dentiste pour une aggravation de nécrose buccale après extraction et curetage d'une dent mandibulaire (figure 1).

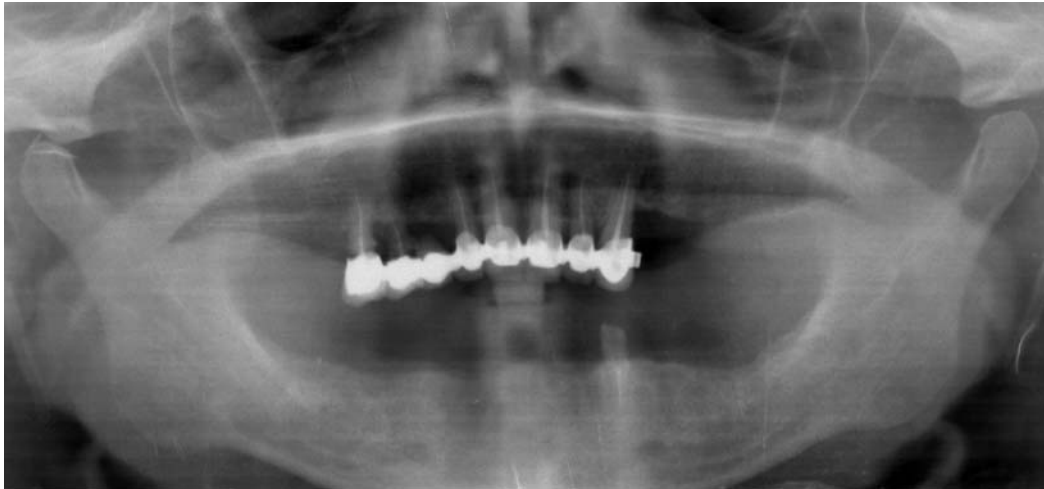À l'anamnèse, un cancer du sein a été diagnostiqué 5 ans auparavant, associé à des métastases sur la hanche, les poumons et le foie.

Une chimiothérapie et une radiothérapie ont aussitôt été instituées et ont été répétées en 2004. Cependant la patiente ignore le type d'anticancéreux qu'elle a reçu, mais elle affirme que ceux-ci ont été administrés par voie veineuse.

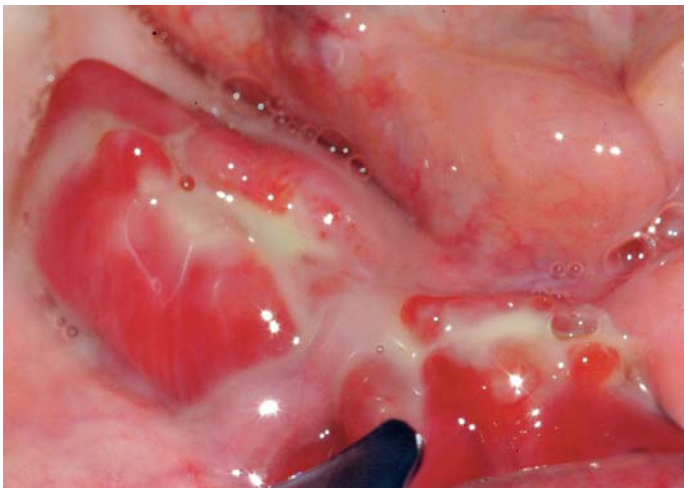
Un contact immédiat avec son cancérologue traitant confirme que cette patiente a bien été traitée par un diphosphonate (Zometa) en 2000 et 2004. Son médecin ignorait jusqu'alors les séquelles possibles pouvant être induites par cet anticancéreux.

Notre diagnostic s'est aussitôt porté vers une nécrose avasculaire de la mandibule induite par des biphosphonates. L'examen clinique extraoral montrait une fistule sous-mentonnière droite avec adénopathie et douleurs à la palpation.

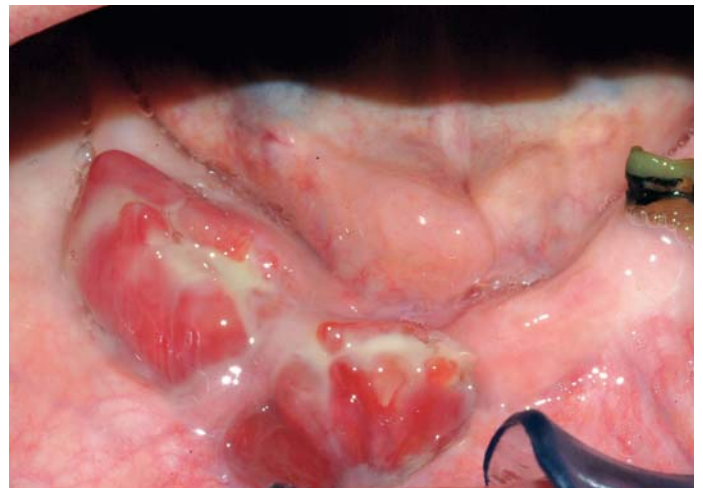
L'examen intrabuccal était significatif et montrait de larges plages avasculaires d'os nécrotique en voie d'expulsion à travers une muqueuse turgescence (figures 2 et 3).



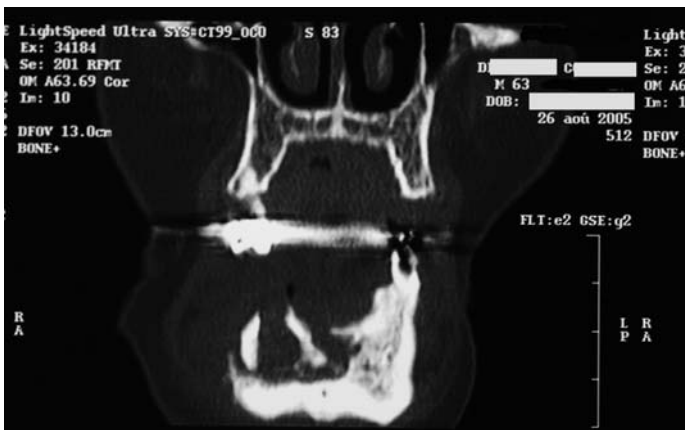↑ Figure 1: Panoramique initiale montrant une zone radiolaire de lyse osseuse au niveau de la région génienne droite



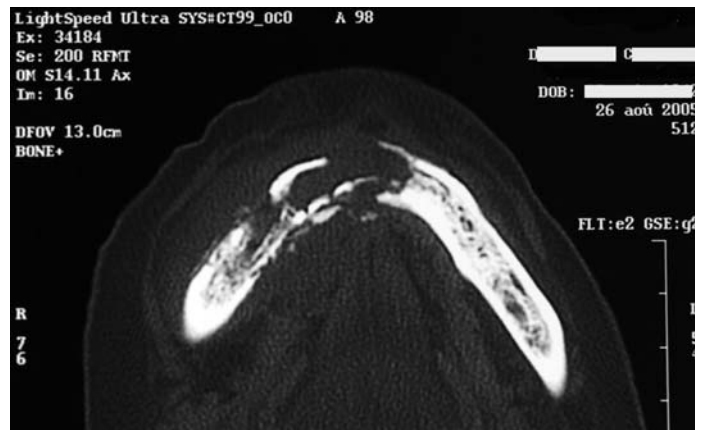
↑ Figure 2: Aspect d'une muqueuse présentant apparemment un abcès avec drainage purulent



↑ Figure 3: L'étendue de la nécrose se poursuit jusqu'au contact osseux



↑ Figure 4: Scanner montrant un vaste délabrement osseux sans délimitation précise



↑ Figure 5: Les corticales osseuses sont atteintes et l'aboutissement est souvent la fracture mandibulaire

Un scanner a été prescrit et montre une destruction massive de toute l'architecture mandibulaire avec des images lacunaires intéressant toute la symphyse et une partie des branches montantes (figures 4 et 5).

Un débridement a minima avec biopsie a été réalisé, et celle-ci ne fait que confirmer notre diagnostic initial avec «... présence de logettes ostéoblastiques totalement déshabitées traduisant la nécrose totale de ce tissu osseux».

## ➔ CONCLUSION

Il est vraisemblable que du fait du nombre très important des patients déjà traités ou en cours de traitement par ces bisphosphonates, pour différents types de cancer et leurs métastases, les cas de nécrose des maxillaires seront beaucoup plus nombreux. Toute chirurgie sur des patients sous traitement aux bisphosphonates devra être évitée sauf en cas d'extrême nécessité (25, 26). Les odontologues et les oncologues doivent pouvoir reconnaître cette pathologie nouvelle et ses complications. Il est souhaitable aussi que le patient, de la même façon qu'il est adressé pour un bilan dentaire avant radiothérapie, intéresse la région cervicofaciale, puisse aussi bénéficier d'un bilan complet et de traitements dentaires préalables, avant traitement au bisphosphonate (27).

Il serait aussi nécessaire que les laboratoires fabriquant cette molécule (Novartis) puissent adresser à tous les confrères une mise en garde sur ces produits, et en faire état sur le site internet. Néanmoins, en juillet 2005, l'Agence française de sécurité sanitaire des produits de santé (AFSSAPS), consciente de ces problèmes a fait paraître une information de pharmacovigilance sur ces produits ainsi qu'une mise en garde sur leur utilisation. (<http://agmed.sante.gouv.fr/html/10/filltrpsc/lp050701.htm>)

## ➔ BIBLIOGRAPHIE

- 1- Gralow J. Evolving role of bisphosphonates in women undergoing treatment for localized and advanced breast cancer. *Clin Breast Cancer*. 2005; 5 Suppl(2): S54-62.
- 2- Ruggiero SL, Mehrotra B. Ten years of alendronate treatment for osteoporosis in postmenopausal women. *N Engl J Med*. 2004; 351(2):190-192.
- 3- Chang JT, Green L, Beitz J. Renal failure with the use of zoledronic acid *N Engl J Med*. 2003; 349(17): 1676-1679.
- 4- Vannucchi AM, Ficarra G, Antonioli E, Bosi A. Osteonecrosis of the jaw associated with zoledronate therapy in a patient with multiple myeloma. *Br J Haematol*. 2005 Mar; 128(6): 738.
- 5- Adams WR, Spolnik KJ, Bouquot JE. Maxillofacial osteonecrosis in a patient with multiple « idiopathic » facial pains. *J Oral Pathol Med*. 1999; 28(9): 423-432.
- 6- Bagan JV, Murillo J, Jimenez Y, Poveda R, Milian MA, Sanchis JM, Silvestre FJ, Scully C. Avascular jaw osteonecrosis in association with cancer chemotherapy: series of 10 cases. *J Oral Pathol Med*. 2005; 34 (2): 120-123.

7- Carter GD, Goss AN. Bisphosphonates and avascular necrosis of the jaws. *Aust Dent J*. 2003; 48(4): 268.

8- Ficarra G, Beninati F, Rubino I, Vannucchi A, Longo G, Tonelli P, Pini Prato G. Osteonecrosis of the jaws in periodontal patients with a history of bisphosphonates treatment. *J Clin Periodontol*. 2005; 32(11): 1123-1128.

9- Hellstein JW, Marek CL. Bisphosphonate osteochemonecrosis (bis-phossy jaw): is this phossy jaw of the 21st century? *J Oral Maxillofac Surg*. 2005 63(5): 682-689.

10- Jimenez-Soriano Y, Bagan JV. Bisphosphonates, as a new cause of drug-induced jaw osteonecrosis: an update. *Med Oral Patol Oral Cir Bucal*. 2005; 10 Suppl 2: E88.

11- Katz H.: Endodontic implications of bisphosphonate-associated osteonecrosis of the jaws: a report of three cases. *J Endod*. 2005; 31(11): 831-834.

12- Lenz JH, Steiner-Krammer B, Schmidt W, Fietkau R, Mueller PC, Gundlach KK. Does avascular necrosis of the jaws in cancer patients only occur following treatment with bisphosphonates? *J Craniomaxillofac Surg*. 2005; 33(6): 395-403.

13- Lugassy G, Shaham R, Nemets A, Ben-Dor D, Nahlieli O. Severe osteomyelitis of the jaw in long-term survivors of multiple myeloma: a new clinical entity. *Am J Med*. 2004; 117(6): 440-441.

14- Marx RE, Sawatari Y, Fortin M, Broumand V. Bisphosphonate-induced exposed bone (osteonecrosis/osteopetrosis) of the jaws: risk factors, recognition, prevention, and treatment. *J Oral Maxillofac Surg*. 2005; 63(11): 1567-1575.

15- Marx RE. Pamidronate (Aredia) and zoledronate (Zometa) induced avascular necrosis of the jaws: a growing epidemic. *J Oral Maxillofac Surg*. 2003; 61(9): 1115-1117.

16- Melo MD, Obeid G.: Osteonecrosis of the maxilla in a patient with a history of bisphosphonate therapy. *J Can Dent Assoc*. 2005; 71(2): 111-113.

17- Olson KB, Hellie CM, Pienta KJ. Osteonecrosis of jaw in patient with hormone-refractory prostate cancer treated with zoledronic acid. *Urology*. 2005; 66(3): 658.

18- Oltolina A, Achilli A, Lodi G, Demarosi F, Sardella A. Osteonecrosis of the jaws in patients treated with bisphosphonates. Review of the literature and the Milan experience. *Minerva Stomatol*. 2005; 54(7-8): 441-448.

19- Philipone E.: Nonhealing extraction site. *Gen Dent*. 2005; 53(2): 161- 163.

20- Robinson NA, Yeo JF. Bisphosphonates—a word of caution. *Ann Acad Med Singapore*. 2004; 33(4 Suppl): 48-49.

21- Ruggiero SL, Mehrotra B, Rosenberg TJ, Engroff SL. Osteonecrosis of the jaws associated with the use of bisphosphonates: a review of 63 cases. *J Oral Maxillofac Surg*. 2004; 62(5): 527-534.

22- Sanna G, Zampino MG, Pelosi G, Nole F, Goldhirsch A.: Jaw avascular bone necrosis associated with long-term use of bisphosphonates. *Ann Oncol*. 2005; 16(7): 1207-1208.

23- Sarathy AP, Bourgeois SL Jr, Goodell GG. Bisphosphonate-Associated Osteonecrosis of the Jaws and Endodontic Treatment: Two Case Reports. *J Endod*. 2005; 31(10): 759-763.

24- Schirmer I, Peters H, Reichart PA, Durkop H [Bisphosphonates and osteonecrosis of the jaw.] *Mund Kiefer Gesichtschir*. 2005; 26.

25- Schwartz HC.: Bisphosphonate-associated osteonecrosis of the jaws. *J Oral Maxillofac Surg*. 2005; 63(10): 1555-1556.

26- Schwartz HC.: Osteonecrosis of the jaws: a complex group of disorders. *J Oral Maxillofac Surg*. 2005; 63(8): 1248-1249.

27- Tarassoff P, Csermak K.: Avascular necrosis of the jaws: risk factors in metastatic cancer patients. *J Oral Maxillofac Surg*. 2003; 61. ■

## RÉPONSES AU TEST D'ÉVALUATION

1) Vrai, 2) Vrai, 3) Faux (surtout à la mandibule), 4) Faux (traite-  
ment antibiotique de plusieurs semaines), 5) Vrai